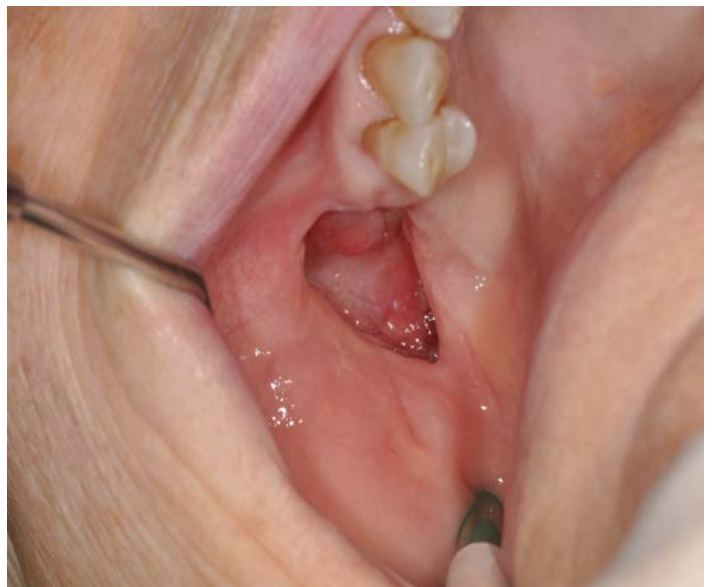

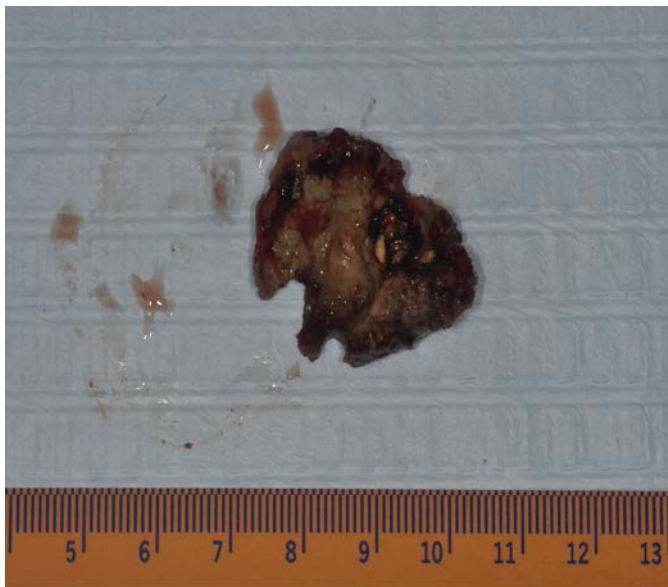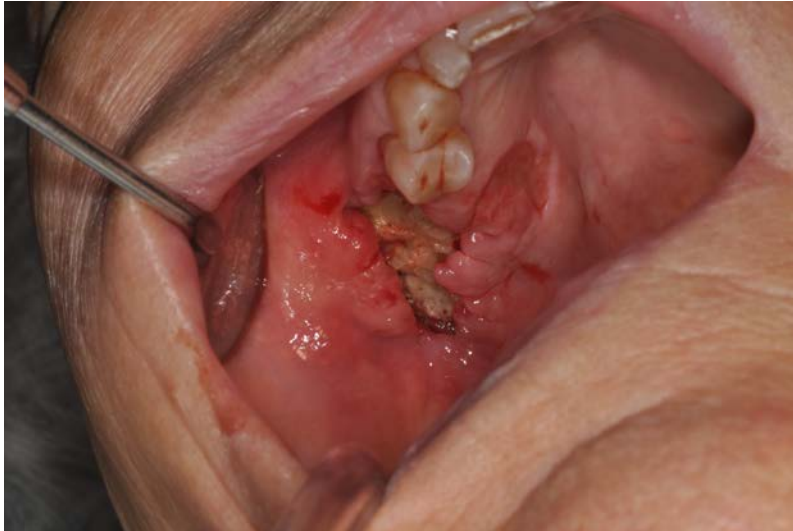
 <i>Azienda Provinciale per i Servizi Sanitari Provincia Autonoma di Trento</i>	ALLEGATO N. 2 CASI DI OSTEONECROSI DEI MASCELLARI ASSOCIATA A FARMACI (MRONJ)	Raccomandazioni aziendali per la prevenzione dell'osteonecrosi dei mascellari associata a farmaci (MRONJ)
		Revisione 00
		31 dicembre 2021
		Pagina 1 di 3

CASO 1

Paziente sottoposta a trattamento con bifosfonati per osteoporosi grave con necrosi ossea mascellare superiore destro.

In anestesia locale rimosso un sequestro di osso necrotico.

Guarigione a 4 settimane.





Azienda Provinciale
per i Servizi Sanitari
Provincia Autonoma di Trento

ALLEGATO N. 2
CASI DI OSTEONECROSI DEI MASCELLARI
ASSOCIATA A FARMACI (MRONJ)

Raccomandazioni aziendali per la
prevenzione dell'osteonecrosi dei
mascellari associata a farmaci (MRONJ)

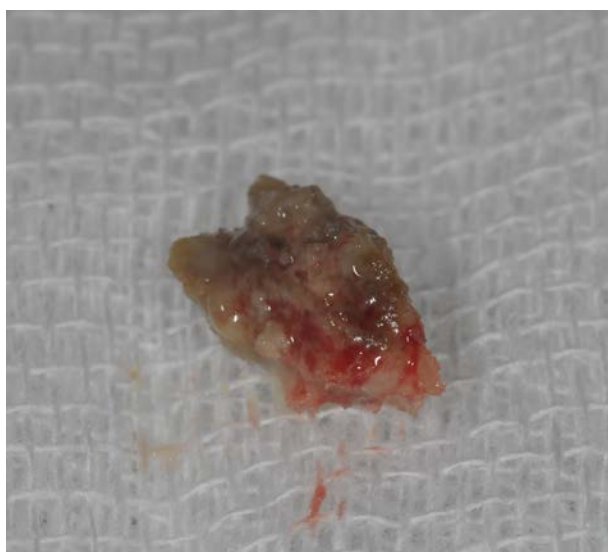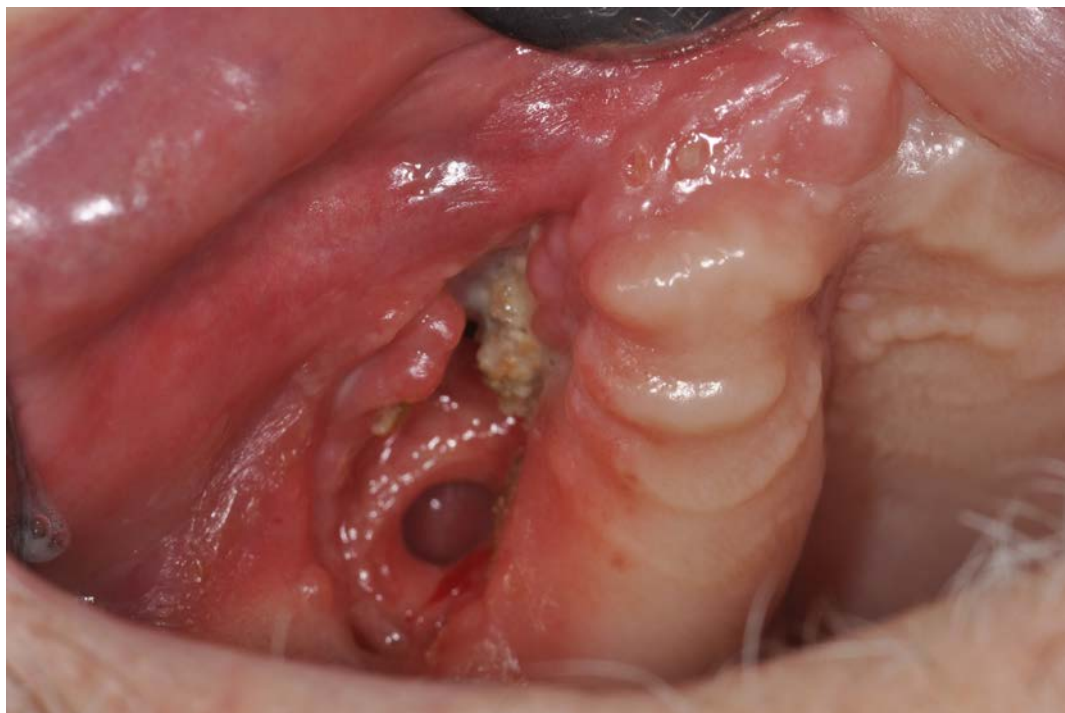Revisione 00

31 dicembre 2021

Pagina 2 di 3

CASO 2

Paziente edentulo di 85 anni con necrosi ossea mascellare superiore destro da zoledronato per metastasi ossee da carcinoma della prostata. Rimozione del sequestro osseo. Non sono disponibili i controlli fotografici, ma il paziente è guarito. Il paziente è stato sottoposto a 20 sedute di ossigeno terapia iperbarica come terapia complementare.





Azienda Provinciale
per i Servizi Sanitari
Provincia Autonoma di Trento

ALLEGATO N. 2
CASI DI OSTEONECROSI DEI MASCELLARI
ASSOCIATA A FARMACI (MRONJ)

Raccomandazioni aziendali per la
prevenzione dell'osteonecrosi dei
mascellari associata a farmaci (MRONJ)

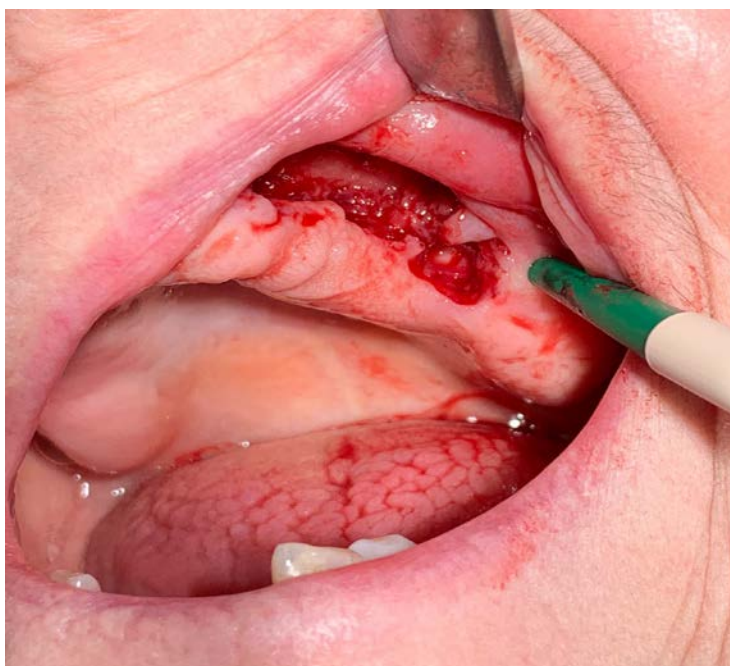
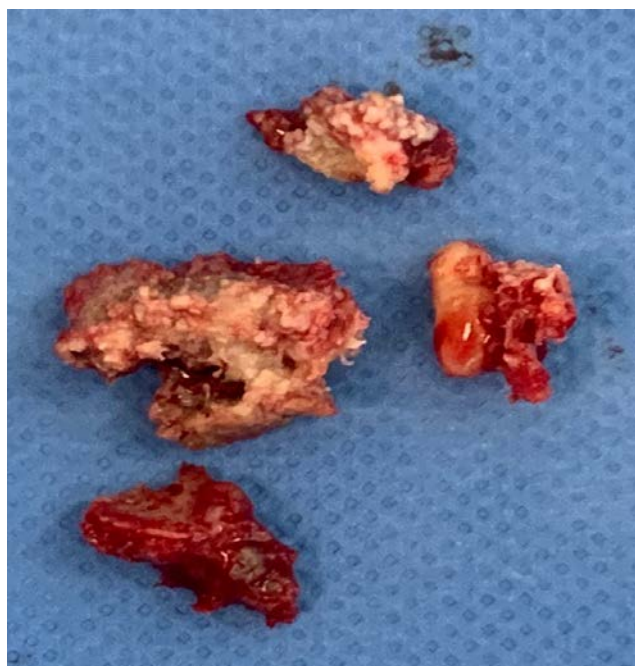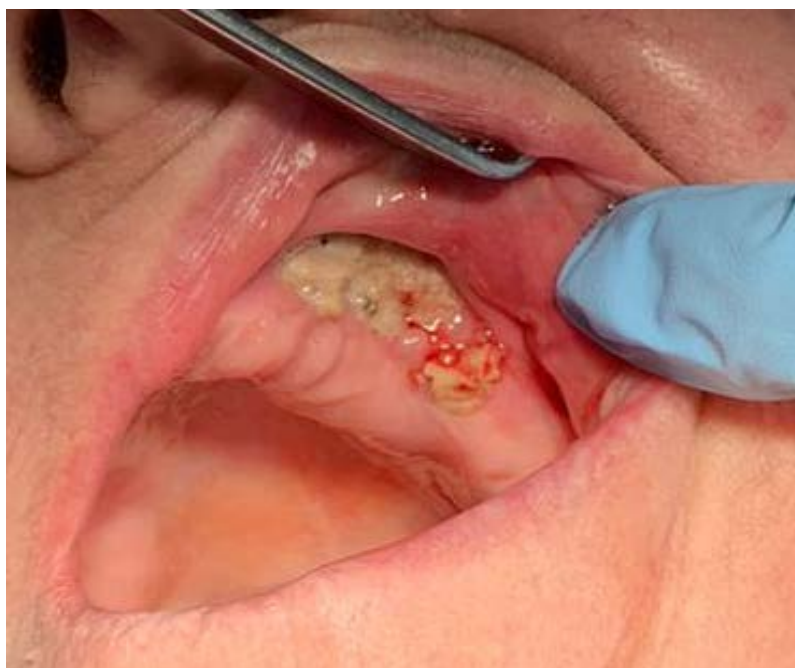Revisione 00

31 dicembre 2021

Pagina 3 di 3

CASO 3

Paziente di 75 anni, donna, in trattamento con zoledronato per metastasi ossee da carcinoma della mammella.



Si nota il tessuto di granulazione in un letto sanguinante segno di buona riparazione tissutale. La foto di guarigione non è ancora disponibile.